17

ENDOTHELIOMA OVARII.

G. F. GUFFROY.

Endotheliοma Ovarii.

Endothelioma Ovarii.

INAUGURAL-DISSERTATION

ZUR ERLANGUNG DER

Medicinischen Doctorwürde

VORGELEGT DER

HOHEN MEDICINISCHEN FACULTÄT

DER

ALBERT-LUDWIGS-UNIVERSITÄT

FREIBURG i. B.,

am 31 Juli 1896.

VON

GERARD FERDINAND GUFFROY,

Arzt aus Holland.

Geboren in Magelang (Java).

Amsterdam. — F. van Rossen. — 1897.

Gedruckt mit Genehmigung der medicinischen Facultät:

Der Decan:	*Der Referent:*
Geheimrat Prof. Dr. BÄUMLER.	Geheimrat Prof. Dr. HEGAR.

Meinen lieben Eltern gewidmet.

INHALT.

Seite.

I. Ein Fall von Endothelioma Ovarii, (mit einer Abbildung) 1

II. Die verschiedenen bekannten Fälle von Endothelioma Ovarii 8

III. Das klinische Verhalten dieser Krankheit 40

IV. Tabelle 46

V. Benutzte Literatur 50

VI. Notiz 52

Digitized by the Internet Archive
in 2019 with funding from
Wellcome Library

https://archive.org/details/b30593906

I.

EIN FALL VON ENDOTHELIOMA OVARII.

(Mit einer Abbildung.)

Ich verdanke es der Liebenswürdigkeit des Herrn Geheimrats Prof. Dr. HEGAR folgenden Fall veröffentlichen zu können.

Die *Krankengeschichte* des mir überwiesenen Falles ist folgende:

Patientin ist 52 Jahre alt, verheiratet, Nullipara.

Angeblich ist sie stets gesund gewesen. Die Periode war vom 14 bis zum 47 Jahre immer regelmäszig, alle 4 Wochen ohne besondere Beschwerden. Das Climaterium ist im 47 Jahre gut eingetreten. Seit etwa einem halben Jahre vor dem Eintritt in die Klinik (Februar 96) bemerkt Patientin, dasz der Leib besonders auf der rechten Seite, dicker wird. Seit derselben Zeit haben sich auch Schmerzen im Leib eingestellt, anfangs nur leicht stechend, allmählich stärker werdend und ausstrahlend in das rechte Bein.

Wasserlassen in Ordnung, Stuhl angeblich selten.

OPERATIONSGESCHICHTE.

28/2 96.

Laparotomie, Ovariotomia dextra.

Operateur: Geheimrat Prof. Dr. Hegar.

Schnitt in der Linea alba von Nabel bis zur Symphyse durch sehr fettreiche Bauchdecken; Durchschneidung zahlreicher stark spritzender Gefäsze, welche mit Pinces gefaszt werden.

Nach Eröffnung des Peritoneums präsentirt sich ein bis zum Nabel reichender Tumor von glatter, glänzender Oberfläche, dessen oberer Theil vollkommen frei, nirgends verwachsen ist und Fluctation darbietet.

Nach unten wird der Tumor fester und ist hier keinerlei stielartige Verbindung zu fühlen. Seine Verbindung im kleinen Becken ist vorläufig noch nicht genau festzustellen. Ein Versuch den Tumor auszuschälen gelingt nicht.

Es wird nun der flüssige Inhalt des oberen Theiles entleert und dann die Cystenwand allmählich nach oben gezogen. Dabei zeigt sich, dasz der untere Theil der Geschwulst, welcher aus einem längs ovalen festen Knoten besteht, intraligamentaer sitzt und nach rechts die Falte nach dem Coecum entfaltet hat und so hier ziemlich dicht an den Darm herangeht.

Noch tiefer im Becken finden sich auszerdem, von der hinteren Platte des Ligamentum latum ausgehend, zahlreiche Verwachsungen. Der feste Geschwulst-

theil kann aus dem Ligament dann erst frei gemacht werden, nachdem von der einen Seite her das Ligament durch einzelne Seidenligaturen unterbunden worden ist.

Toilette der Bauchhöhle mittelst Gazestreifen, Vereinigung des Peritoneums mit Knopfnähten aus Catgut; darüber wird eine zweite Reihe versenkter Catgutnähte gelegt, welche die Fascie und einen Theil der Muskulatur umgreifen.

Die übrigen Theile der Bauchdecken werden durch tiefe und oberflächliche Knopfnähte von Seide vereinigt und die Wundspalte drainirt.

Auf die Wunde kommt eine Compresse aus sterilisirter Jodoformgaze, dann gewöhnliche Gaze, Watte und eine Bauchbinde.

BESCHREIBUNG DES PRÄPARATS.

Der kleinkindskopf-grosze Tumor besteht aus einer Cyste mit ziemlich glatter Oberfläche und ist an einzelnen Stellen mit Adhäsionssträngen besetzt, welche theils mehr membranöse theils mehr strangförmige Beschaffenheit zeigen.

Ueber eine ziemlich grosze Strecke ist die Cystenwand mit einer dünnen bindegewebigen Lamelle verwachsen, die sich leicht davon abheben läszt und als ein Theil des Ligamentum latum zu betrachten ist.

Die Innenfläche der Cyste ist auch ziemlich glatt und zeigt unregelmäszig begrenzte bläulich durchschimmernde Flecken. Während die Wand am grösz-ten Umfange der Geschwulst gleichmäszig eine Dicke von circa 2 m.m. besitzt, erfährt sie nach unten auf einmal eine Verdickung, sodasz dieser Theil der Wand von einem soliden 7½ cM. langen, 6 cM. breiten und 3—4 cM. dicken Knoten gebildet wird.

Auf dem Durchschnitt knirscht dieser Knoten unter dem Messer und sieht sich wie fibröses Gewebe an.

Von Tube und Ovarium ist trotz genauer Untersuchung nichts zu finden.

MIKROSKOPISCHE UNTERSUCHUNG.

Für die mikroskopische Untersuchung sind mehrere Stücke aus den verschiedensten Theilen des Präparats genommen worden. Diese Stücke sind in Alkohol von steigender Concentration gehärtet und in Celloidin eingebettet worden.

Die Mikrotomschnitte sind in folgender Weise behandelt worden: Hämalaun-, Eosin-Färbung oder van Giesonsche Färbung; Alkohol, Ol. Origani, Canadabalsam.

Die verschiedenen Schnitte durch den festen Geschwulstknoten geben alle dasselbe Bild.

Als Grundgewebe finden wir ein ziemlich gleichmäsziges dichtes fibrilläres Gewebe mit länglichen parallel gestellten spindelförmigen Kernen. In diesem Stroma finden sich viele Blutgefäszdurchschnitte von normalem Bau, welche stellenweise noch mit Blut gefüllt sind.

Auszerdem finden sich in dem fibrösen Grundgewebe zahlreiche Lücken und Spalten von wechselnder Grösze und auszerordentlich verschiedener Gestalt. An den kleinsten findet sich noch ein deutlicher, zusammenhängender Endothelbelag, der dieselben als Lymphspaltem erkennen läszt. An anderen ist dieser normale Belag nur an einem Theil der Circumferenz erhalten, während im übrigen sich bemerkenswerthe Veränderungen an den Endothelien finden. Dieselben erscheinen stark gequollen, bekommen einen gröszeren Protoplasmaleib und nehmen dabei verschiedene Grösze und Gestalt an. Diese Zellen finden sich in directem Übergang von dem normalen Endothelsaum, noch streckenweise einschichtig, sind dann aber fast überall in mehreren unregelmäszigen Lagen übereinander angeordnet, sodasz das Innere der meisten Gewebsspalten fast vollständig von ihnen erfüllt ist.

In das umgebende Bindegewebe dringen von den gröszeren Gewebsspalten aus, diese neu gebildeten Zellen vor.

Die Wand der Cyste besteht aus ziemlich kern-

reichem Bindegewebe ohne jeglichen Epithelbelag. Die blauen Flecken an der Innenfläche erweisen sich als alte Blutergüsse. Demnach is der Haupttheil der Geschwulst als Endotheliom zu betrachten, welches nachweislich seinen Ausgang von den Lymphgefäszen nimmt.

Als Endotheliome bezeichnet man Bindesubstanzgeschwülste mit organoidem Bau, bei denen ähnlich wie bei den Carcinomen die zelligen Bestandtheile in Gruppen zusammenliegen.

Diese Neubildungen sind den Sarkomen zuzuzählen und sind im Ganzen selten. Es sind zuerst von KOLACZEK aus der Literatur 60 Geschwülste gesammelt worden, deren Untersuchung ergeben hat, dasz dieselben aus den Wänden der Capillaren d. h. aus den Endothelien oder Perithelien entstanden sind.

GOLGI wollte diese Tumoren Endotheliome nennen; jedoch fand Kolaczek den Namen ANGIOSARCOME besser, weil dieser Namen sogleich auch den sarcomatösen Charakter wie den vasculären Ursprung angibt.

Nach Kolaczek's Zusammenstellung kommen diese Geschwülste hauptsächlich am Kopf vor, keine einzige im Ovarium.

LEOPOLD gebührt das Verdienst den ersten Fall von einem Endothelioma Ovarii unter dem Namen:

Lymphangioma cystomatosum veröffentlicht zu haben (1876).

In den folgenden Seiten lasse ich die Beschreibung der verschiedenen (16) bis jetzt bekannten Fälle in der Literatur folgen und habe dies in chronologischer Reihenfolge gethan. Jeder Fall ist separat behandelt und speciell die mikroskopische Untersuchung dabei berücksichtigt. Dann kommen einige Bemerkungen über das klinische Verhalten dieser Geschwülste und zum Schlusz habe ich die bis jetzt bekannten Fälle tabellarisch zusammengefaszt mit Berücksichtigung des Alters, der Beschwerden und Operation, des weiteren Krankheitsverlaufes, eventuell der Todesursache und der mikroskopischen Diagnose.

II.

DIE VERSCHIEDENEN BEKANNTEN FÄLLE VON ENDOTHELIOMA OVARII,

In Leopold's Arbeit: „*Die soliden Eierstocksgeschwülste*" bleibt der Autor bei dem Uebergange von der Erörterung der Sarcome auf die der Carcinome, bei einem Tumor stehen. (S. 249), „welcher auf dem Uebergange von den bindegewebigen zu den epithelialen Geschwülsten steht. Seine Bindegewebsmassen bieten Eigenthümlichkeiten dar, welche sehr selten an anderen Organen, am Eierstocke noch nie beobachtet wurden, sodasz ihre Kenntnisz von groszem Interesse ist."

Ein bei einem 8-jährigen Mädchen durch Section gewonnener, über mannskopfgroszer Tumor, 16 Pfund schwer, mit glatter knolliger Oberfläche, ist von der Serosa ringsherum umgeben und besteht auf der Schnittfläche aus einem reticulären Gerüst, in dem über tausende kleinere und gröszere Cystchen mit theils klarer, theils getrübter Flüssigkeit vorkommen.

Mikroskopisch liegen in einem zarten etwas lockeren Bindegewebsstroma eine Anzahl kleinster und gröszerer theils rundlicher, theils länglicher oder vieleckiger

Schläuche, welche eine zarte, von Spindelzellen gebildete Membran besitzen und von einschichtigem Cylinderepithel ausgekleidet sind. Die kleinsten Anfänge dieser Schläuche bilden einen kleinen Haufen mehr rundlicher Zellen, ohne einen Hohlraum, während die gröszeren Schläuche einen wirklichen Innenraum zeigen, mit Detritus und Zellen angefüllt.

Diese Zellen haben einen groszen gequollenen Leib und einen deutlichen kleinen Kern und sind zu kreisrunden Ballen zwiebelschalenartig gruppirt. Das bindegewebige Stroma besteht aus langen, sich kreuzenden Faserzügen. Zwischen diesen sind längliche Spalten mit einem einschichtigen, zarten Endothel vorhanden, welches in lebhafter Wucherung begriffen, knospenartige Auftreibungen zeigt und neue Lagen von Zellen bildet, die die Lymphräume ausfüllen und erweitern.

Ueber die Ursache dieser Tumoren sagt Leopold weiter S. 253: „die bindegewebigen und endothelialen Wucherungen in den Bindegewebsspalten, welche den vorwiegenden Geschwulstantheil ausmachen, beruhen auf der beträchtlichen Stauung der Lymphgefäsze, welche durch die Axendrehung und Zusammenschnürung des Geschwulststieles verursacht wird."

Marchand beschreibt in seiner Arbeit: „*Beiträge zur Kenntnisz der Ovarientumoren*" 2 Fälle von

Geschwülsten des Eierstockes von endothelialer Herkunft (S. 47.)

Die beiden ersten Geschwülste von Fall 1 sind cystische papilläre Endothelgeschwülste mit hyaliner Degeneration und die dritte Geschwulst von Fall 2 ist eine tubulöse Endothelialgeschwulst des Ovariums bei Hernia Ovarii.

Die beiden ersten Geschwülste wurden, von Herrn Professor Olshausen am 10ten Januar 78 bei einer 48-jährigen Frau exstirpirt. Der Tumor der einen Seite ist nicht ganz faustgrosz und groszentheils solide, während der Tumor der anderen Seite ungefähr kopfgrosz ist und hauptsächlich eine einkammerige Cyste darstellt mit ziemlich glatter Oberfläche, an welcher der fingerdicke Stiel bemerkbar ist. An diesem haftet das ungefähr fünf Centimeter lange freie Ende der Tuba, an deren Fimbrien ein etwa erbsengroszer, weicher, weiszlicher Geschwulstknoten sitzt. Der erste kleinere Tumor zeigt äuszerlich glatte rundliche Vorsprünge die z. Th. fest, z. Th. von cystischer Beschaffenheit sind. Die Cysten sind ausgefüllt mit einer weichen markigen Geschwulstmasse, sodasz nur schmale spaltförmige Räume als Lumen übrig bleiben. An der Oberfläche haftet ein 4—5 Centimeter langes Stück der Tuba, mit wohl erhaltenen Fimbrien und Parovarium. Auf dem Durchschnitt, (etwas klare Flüssigkeit flosz ab) sieht man mehrere gröszere Abtheilungen,

die durch zarte Bindegewebssepta von einander getrennt sind.

Ein Theil der Cystenwand des zweiten grösseren Tumors ist nur wenige Millimeter dick, fibrös, der grösste Theil jedoch, gegenüber dem Stiel, ist viel dicker bis zu 3 Centimetern und wird durch eine Geschwulstmasse gebildet. Eine sehr dünne Bindegewebslage begrenzt diese Geschwulstmasse nach auszen, während die Innenfläche unregelmäszig rauh und durch die frei in die Cyste hineinragenden papillären Wucherungen bedingt ist.

In frischem Zustande war die ganze Geschwulstmasse gelblich weisz, weich und sehr gefäszreich.

Von der Innenfläche der Cysten und den freien Oberflächen der darin befindlichen Wucherungen, konnte man Zellhäutchen von anscheinend epithelialer Beschaffenheit abstreifen; es waren dicht an einander liegende ziemlich grosze länglichrunde Kerne mit groszen glänzenden Kernkörperchen.

Beim Zerzupfen der papillären Theile erhielt man Zellhaufen, die an Krebskörper erinnerten, dazwischen fanden sich viele lange Spindelzellen, Fibrillenbündel, freie Kerne u. s. w.

Aus diesen durcheinander liegenden Gewebselementen konnte keine sichere Diagnose gestellt werden, darum untersuchte Marchand mehr frische, harte Stellen der Geschwulst.

Zu diesem Zweck wurden Theile aus beiden Geschwülsten nach Erhärtung in Müller'scher Flüssigkeit und Alkohol benutzt.

Im Ganzen fand man überall denselben Bau: ein Stroma aus dichtem Bindegewebe, das fibrillär ist mit zahlreichen parallel geordneten länglichen Kernen. Die Balken des Bindegewebes begrenzen eine grosze Anzahl Abtheilungen, die rundlich oder rosettenförmig und mit Zellen gefüllt sind.

An Schnitten, welche zu diesen senkrecht gerichtet sind, finden sich dagegen längliche Spalträume, deren gegenüber liegende Flächen beiderseits mit dicken Schichten ähnlicher Zellmassen bedeckt sind. Marchand sagt: „Als Anfangsstadium der Geschwulstbildung finden sich zahlreiche schmale Spalträume zwischen den Bindegewebsfaserzügen, welche Spalträume z. Th. ausgekleidet sind mit einer einfachen dünnen Zellschicht, welche sich häufig als dünnes Blatt mit regelmäszig angeordneten länglich runden Kernen, jedoch ohne erkennbare Zellgrenzen ablösen läszt, und folglich nur als eine Endothelschicht aufgefaszt werden kann."

In diesen länglichen, auch unter einander anastomosirenden Spalträumen, befinden sich die Randendothelien in schönster Wucherung.

Die Zellen wuchern in Form von spitzen, konischen Papillen und stellen durch den Contact ihrer Spitzen

brückenartige Verbindungen her. Die Regel ist jedoch, dasz das Lumen der Spalten erhalten bleibt, wenn auch vielfach verengt, indem die Wucherung der Zellschicht gegen die Unterlage hin erfolgt. So findet man denn die meisten dieser Spalten ausgekleidet mit einer dicken Schicht von zelligen Massen, die in rundlichen Vorsprüngen in die Umgebung hineinwuchern und so die erwähnten Rossettenformen auf Durchschnitten hervorbringen.

Ferner kommen noch secundäre Veränderungen in dem Stroma und den Zellen vor; das erstere zeigt stellenweise eine myxomatöse Umwandlung, während die Zellhaufen (und speciell die Kerne) hyalin degeneriren, wodurch rundliche Bläschen in denselben entstehen.

Nach der Erhärtung findet man oft im Lumen der Spalträume eine geschrumpfte feinkörnige Inhaltsmasse mit Rundzellen durchsetzt, welche durch ihre häufig mehrfachen kleinen Kerne sich als Lymphkörperchen ausweisen.

Rothe Blutkörperchen hat Marchand niemals darin gefunden, während in der Nähe der Zellhaufen gefüllte Blutgefäsze mit rothbraunen Pigmenthaufen vorkommen.

„Was die Abstammung dieser Geschwulst betrifft, sagt Marchand zuletzt, so müssen wir dieselbe jedenfalls auf endotheliale Gebilde zurückführen, und da

kein Grund besteht, den Blutgefäszen bei der Bildung derselben eine Rolle zuzuweisen, so bleiben nur die Lymphgefäsze und Lymphspalten als wahrscheinlicher Ausgangspunkt übrig.

In der That haben auch die theils kanalförmigen, theils unregelmäszig gestaltenen Spalträume, an deren Innenfläche die Zellenwucherung nachweislich ihren Ausgang nimmt, am meisten das Aussehen von lymphatischen Gefäszen."

Die in der Geschwulst enthaltene Flüssigkeit konnte von Marchand nicht untersucht werden.

Marchand's *zweiter Fall* betrifft „eine tubulöse Endothelialgeschwulst des Ovariums bei Hernia Ovarii".

Die Patientin war in den sechziger Jahren und wurde von Herrn Dr. Bardenheuer operirt; gute Heilung trat ein. Das mittelapfelgrosze Ovarium besteht aus mehreren lappigen Knoten, welche untereinander durch festes, von der Albuginea hinein wucherndes Bindegewebe, verbunden sind.

Die einzelnen Knoten zeigen noch zahlreiche kleinere runde Bezirke, welche durch Bindegewebsstreifen getrennt sind, in welchen sich durchschnittene Gefäszlumina befinden.

Die mikroskopische Untersuchung ergab drüsige, mit Zellen gefüllte Schläuche, welche durch eine zarte

hyaline Tunica propria von der Nachbarschaft abgegrenzt waren.

Die Zellen hatten körniges Protoplasma und länglichen, bläschenförmigen Kern, waren an der Tunica parallel, im Centrum senkrecht zu der Schlauchwand gelagert. Diese tubulösen Bildungen hatten an vielen Stellen ein freies Lumen, aber keine Blutkörperchen darin, sodasz an die Entstehung der Neubildung aus den Gefäszen wohl gedacht werden konnte, aber die Entstehung von den Endothelien der Lymphräume eher angenommen werden muszte.

Marchand sagt auch:

„Ein Ubergang von einem unzweifelhaften Gefäsz in einen Zellencylinder habe ich indesz nicht nachweisen können."

Die 3 bis jetzt behandelten Fälle sind *Endotheliome*, die ihren Ursprung finden in den *Lymphgefäszen*.

Im folgenden Fall von *Olshausen-Ackermann* handelt es sich um ein Endotheliom der *Blutgefäsze*. Olshausen versuchte die Laparotomie bei einem 17-jährigen, sehr abgemagerten Mädchen, das im Abdomen einen mannskopfgroszen unbeweglichen Tumor zeigte.

Die Diagnose lautete mit Wahrscheinlichkeit auf Carcinoma Ovarii. Es war jedoch unmöglich den Tumor zu exstirpiren und die Kranke starb nach 9 Tagen unter marantischen Symptomen.

Bei der Autopsie fand Prof. Ackermann eine Geschwulst, die aus einem Maschenwerk besteht, welches in Form und Anordnung vollständig einem Capillarnetz gleicht und dessen einzelne Bälkchen ebenfalls in Betreff ihrer Weite mit Capillargefäszen übereinstimmen.

Die Hohlräume der Capillaren waren nicht mit Blutkörperchen, sondern mit runden Zellen gefüllt oder sie waren ganz leer; die Zwischenräume dieses Gerüstes enthielten eine albuminöse Masse, und waren entweder leer oder mit zelligen Elementen ausgestopft: Rundzellen und an den Wänden Spindelzellen.

Ackermann sagt: „Der Tumor war also ein Endothelioma intravasculare". (E. iv.)

Das andere Ovarium war gesund, aber die Leber zeigte einen groszen Geschwulstknoten und auch in den retroperitonealen Drüsen waren secundäre Erkrankungen nachweisbar.

Der *Fall von Flaischlen* handelt über ein Dermoid des Ovariums, welches durch eine tiefe bindegewebige Furche von einem Conglomerat von 4 kleineren und einer groszen Cyste abgegrenzt war. — An der Grenze des Dermoids und der anderen Cysten, in den bindegewebigen Strängen zwischen den kleineren Cysten und in der Wand der groszen Cyste

saszen knotige und strangartige Heerden von hirnweicher graurother Substanz.

Diese Heerden, die sofort beim Durchschneiden als maligne imponirt hatten, bestehen aus einem Stützgewebe, in dem vielfach unter einander verbundene solide Zellstränge eingebettet sind. Neben diesen Strängen findet man noch rundliche gröszere von Bindegewebszügen umgrenzte Räume, welche dieselben zelligen Elemente enthalten, wie die oben genannten Stränge.

Bei näherer Betrachtung konnte man feststellen, dasz die Zellen, welche die Stränge zusammenstellen zu der Bindegewebsgruppe gehören.

Durch die eigenthümliche gefäszähnliche Anordnung der Zellstränge konnte man annehmen, dasz sie sich in präformirten Lymph-oder Blutgefäszräumen entwickelt hatten. Flaischlen sagt:

„Nirgends gelang es uns jedoch, eine gesonderte endotheliale Bekleidung an jenen Räumen zu entdecken."

Auch konnte er den unmittelbaren Zusammenhang eines Gefäszes mit einem Zellstrang nicht auffinden; wohl fand er an mehreren Stellen eine diffuse Erkrankung des Bindegewebes, die in einer diffusen sarcomatösen Degeneration desselben bestand.

Deshalb neigt Flaischlen dazu das Bindegewebe als Ausgangspunkt der Erkrankung anzunehmen.

Weiter sagt er: „Während es sich in den von Marchand beschriebenen Fällen um eine *primäre* maligne Erkrankung des Eierstocks handelte, haben wir es hier mit einer *secundären* malignen Entartung einer Combinationscyste des Ovariums zu thun.

Die Art der malignen Erkrankung in letzterer ist jedoch in vieler Hinsicht ähnlich derjenigen in den von Marchand geschilderten Tumoren."

Alle Autoren, welche über dieses Thema gearbeitet haben, rechnen den Fall von Flaischlen auch zu unseren drei ersten Fällen, also zu den lymphatischen Endotheliomen.

Eckardt stellt kurz die verschiedenen Fälle von Endotheliomen in der Literatur zusammen und berichtet selbst *über einen Fall* der eine 46-jährige Frau betrifft, die 4 Tage post Operationem, ohne bekannte Todesursache gestorben war.

Der solide elliptische Tumor (grösster Umfang 70 c.M.) des linken Ovariums hat 2 Hervorwölbungen; die eine ist ein Dermoid mit Haaren und Zähnen und die andere kleinere Hervorwölbung besteht auf dem Durchschnitt aus graugelbem Gewebe.

Die grösste Masse besteht aus einem zerklüfteten, balkigen mit cystösen Hohlräumen durchsetzten Gewebe; in den Hohlräumen findet sich noch flüssiges dunkles Blut.

Die mikroskopische Untersuchung des Tumors ergab drüsige, kolbige und runde alveoläre Hohlräume, mit Zellen gefüllt, und ein beinahe reticuläres Stroma, welches aus Capillaren oder Bluträumen besteht, in denen noch Detritus Massen und Fibringerinsel gefunden wurden. Die Capillaren bilden den Ausgangspunkt der Geschwulst indem an ihren Endothelien nach ,auszen und nach dem Lumen Wucherungsvorgänge zu sehen sind, von denen die ganzen alveolären Zellmassen abstammen.

Das makroskopische nicht auffallend veränderte Ovarium der rechten Seite wurde auch von Eckardt untersucht und hochgradig pathologisch verändert gefunden.

Man findet scharf abgegrenzte Knoten von Geschwulstmasse von ganz übereinstimmendem Bau, in welcher Eckardt mit absoluter Sicherheit, die Anfangs- resp. Entwickelungsstadien der Neubildung nachweisen konnte.

Eckardt sagt:

„Gegen das Ovarialstroma findet man scharf abgegrenzt, sehr kernreiche Zellschläuche, mit einander anastomosirend. Innerhalb derselben sieht man Querschnitte von Capillaren; hier und da glaubt man selbst Blut zwischen den Zellen zu beobachten."

Das Blut befindet sich in kleineren oder gröszeren Räumen, mit den die Geschwulstzellen ausgekleidet

sind; niemals konnte Eckardt eine endotheliale Auskleidung dieser Blutlacunen nachweisen.

Einige Mal gelang es ihm den directen Uebergang eines Gefäszes in einen Zellencylinder nachzuweisen (s. Figur III seiner Arbeit) womit er unbestreitbar, die Abstammung von den Endothelien der Gefäsze bewiesen hat.

Er beendigt seine Arbeit mit einer Eintheilung der ovarial Endotheliome in:

„1. *Das Endothelioma intravasculare*, eine Geschwulstform, die von den Endotholien der Gefäsze stammend, sich innerhalb derselben entwickelt (Fälle van Olshausen-Ackermann und von Eckardt).

2. *Das Endothelioma lymphaticum*, eine Geschwulstform, die von den Endothelien der Lymphgefäsze resp. den gleichwerthigen endothelialen Zellen des Bindegewebes ausgehend, sich der Hauptmasse nach innerhalb der Lymphspalten und gröszeren Lymphgefäszen entwickelt.

(Fälle von: Leopold, Marchand, Flaischlen)"

Pomorski reihte den wenigen bis 1890 bekannten Fällen von Endothelioma Ovarii einen neuen aus der Martinschen Klinik an.

Der Fall betraf eine 49-jährige Frau.

Bei der Operation fand sich ein kindskopfgroszer

Tumor, vom rechten Ovarium ausgehend, gefüllt mit einer stinkenden eigelben Flüssigkeit.

Bei der Entfernung des Tumors entstand grosze Schwierigkeit wegen ausgedehnter Darm-und Netzverwachsungen, der Darm risz bei der Lösung an einer Stelle in der Grösze eines Markstückes ein.

Die Verletzung wurde mit einer fortlaufenden doppelten Katgutnaht geschlossen.

Patientin starb nach 3 Tagen an einer eitrigen Peritonitis ; die Darmwunden waren verklebt.

In dem Inhalt der Cyste wurden Haare gefunden ; der Tumor war also ein malignes degenerirtes Dermoidcystom.

Der kleinkindskopfgrosze Tumor hatte keinen trennbaren Serosaüberzug und eine ziemlich glatte Oberfläche.

Die Wand bestand zum grösszten Theil aus bindegewebigem Gewebe ; nur am Boden des Tumors war sie in der Breite eines Handtellers, verhärtet und verdickt.

Die Innenwand des Tumors war rauh, uneben und zerfetzt.

Die Wand bestand mikroskopisch aus 3 bindegewebigen Zonen, welche das Dermoid eingeschlossen hatten.

Die 4 Schichten liefen concentrisch zu einander, aber am Boden des Tumors hatte sich etwas zwischen aüszere und innere Schicht hineingeschoben.

Es war eine grauweisze Substanz, welche das Bindegewebe durchwucherte und verursachte gröszere und kleinere weiche Heerden und Stränge, wodurch eine alveoläre Structur geschaffen wurde.

Diese feinen Stränge setzten sich noch feiner innerhalb der mitteleren Zone der Kapsel fort.

Nirgends konnte Pomarski in dem Boden des Tumors, der für den Rest des Ovariums angenommen wurde, irgend einen Follikel oder ein Corpus luteum finden.

Die alveolären, mit carcinomähnlichen Zellen ausgefüllten Hohlräume in diesen Strängen brachten Pomarski zu der 1sten Diagnose: „Carcinomatöse Entartung der Wand."

Nachher untersuchte er den Tumor noch einmal und mehr speciell die festeren Stellen aus dem, dem Dermoid angrenzenden Gewebe. Hier sah er derbfaseriges Bindegewebe mit kleinen länglichen Lücken und Spalten und in diesen regelmäszigen Endothelbelag. Die Endothelzellen waren in Proliferation und auch die Spalten und Lücken vergröszerten sich, wodurch alveoläre, runde, schlauchartige mit vielen Zellen gefüllte Räume, gebildet wurden.

Diese Zellen drängten weiter die derben fast parallelen Fasern des Bindegewebes aus einander. Pomorski sagt:

„Die dicken Balken werden zerfasert und überall zwischen die feinen Fasern dringen Zellen hinein.

Es bildet sich ein feines Spinnengewebe, dessen Reticulum die Fibrillen resp. die mit ihren langen Ausläufern untereinander anastomosirenden Spindelzellen bilden, und dessen feine Maschen die neu gewucherten Rundzellen ausfüllen."

Neben dieser reticulären Zerfaserung des Bindegewebes sieht man an anderen Stellen eine Zergliederung der Bündel in paralleler Richtung.

Die Zellwucherungen werden schlieszlich so zahlreich, dasz von dem Reticulum oder von den feinen langen Fasern nur einzelne gerade oder gebogene Spindeln zwischen den Rundzellen übrig bleiben.

Die Rundzellen änderten sich weiter; einige wurden gröszer, ihr Kern wurde dicker und das Protoplasma schwoll an und so verwandelten sie sich allmählich in platte epithelähnliche Zellen und wo dies in gröszeren Gruppen stattfand, wurden die Bindegewebsfasern aus einander gedrängt und alveoläre Räume hergestellt.

An manchen Stellen war das Wachsthum so energisch, dasz die Rundzellen einen colossalen Leib annahmen: auch konnte Pomarski grosze Riesenzellen beobachten sogar mit 16 kleinen runden Kernen.

Die Abstammung der Geschwulst wurde noch dadurch deutlich, dasz man innerhalb der Gruppen zwischen den Geschwulstzellen, hier und da noch feine Spindeln (Reste der Bindegewebsfibrillen) nachweisen konnte.

von Velits beschreibt eine Geschwultsform, die er *Endothelioma cysticum myxomatodes Ovarii* nennt.

Diese Geschwulst stammt von einer 24-jährigen Frau, die sehr abgemagert war und behauptete, dasz die Entstehung derselben auf 9 Jahre zurückzuführen sei.

Während dieser Zeit war der Tumor immer gewachsen bis er so grosz war, dasz er Dyspnoë verursachte.

Mittelst Laparotomie wurde der nach allen Seiten verwachsene grosze Tumor entfernt; die Patientin konnte aber die Operation nicht überleben.

Die über menschenkopfgrosze Geschwulst war an ihrer Auszenfläche glatt glänzend und hatte gleiche Consistenz, der Gehirnmasse ähnlich.

Die Geschwulst war von den linken Adnexen ausgegangen, aber von diesen war nichts mehr zu sehen; das rechtseitige Ovarium und die Tube waren vollständig unversehrt.

Mikroskopisch untersucht sah Velits gleichmäszige, theils rundliche Durchschnitte kleiner Schläuche; zwischen diesen Räumchen konnte man massive, theils hohle zellige cylindrische Bündel, Kolben und Zapfen in verschiedener Dicke beobachten.

Diese liefen in alle Richtungen, verzweigten sich und bildeten ein netzartiges Gewebe; von Velits sagt:

„Endlich ist auf passender Schnittfläche ein so

ziemlich gleichmäszig erweitertes, cylindrisches massives Zellenbündel, zu sehen, als es oben in eine, nur aus einigen Endothelzellen bestehende leere, dünne Röhre unmittelbar übergeht.

Die Endothelröhre, einen gewundenen Verlauf annehmend, setzt sich, wieder in eine theils kolbenförmig erweiterte, und im Anfangstheile mit Zellen erfüllte Partie fort, dessen Wand in den räumigen Theilen wieder eine Schicht des Spindelepithels bildet." (fig. I & II seiner Arbeit).

Ein Befund, auf den von Velits aufmerksam macht ist, dasz die Zellen überall mit dem Grundgewebe fest zusammenhängen und nirgends als abgelöste Lamelle oder Bündel bemerkbar sind, wie dies beim Carcinom zu beobachten ist (mechanisch, durch Härtung verursacht).

Die zelligen Elemente der Geschwulst hatten nur mit Epithelzellen den rundlichen groszen Kern gemein aber unterschieden sich von letzteren durch die das Epithel so charakterisirenden Grenzen.

Die Geschwulst war an Blutgefäszen nicht reich; die vorkommenden waren theils mit Blut gefüllt und zeigten gar keine Abweichung von den normalen.

Es ist deutlich von v. Velits bewiesen worden, dasz wir es hier mit einer Geschwulstmasse zu thun haben, deren Gebilde aus den Endothelien der Lymphgefäsze entstanden sind.

Rosthorn hat einen werthvollen Beitrag zu der Kenntnisz der Ovarialendotheliome geliefert.

Die c. a. 3 Kg. schwere Geschwulst wurde einer 48-jährigen Frau durch Chrobak entnommen, und bot zunächst das Aussehen eines Fibroms, welche Diagnose auch vor der Operation gestellt worden war.

Die Geschwulst war kindskopfgrosz und gehörte dem rechten Ovarium an; die Tube war von normaler Gestalt und Länge.

Der Durchschnitt des etwa 3 Kg. schweren Tumors zeigte, dasz es sich um ein sehr vergröszertes, stellenweise kleincystisch degenerirtes Ovarium handelte.

Mikroskopisch betrachtet, handelte es sich im Ganzen um eine das ganze Ovarium gleichmäszig verändernde Geschwulst, welche sich aus zwei Structurelementen aufbauen liesz.

Zuerst ein nicht mehr normales bindegewebiges Stroma mit zahlreichen Capillaren und zweitens eine massenhafte Ablagerung von epithelialen Zellen, welche sich wieder zu den bekannten, auch bei anderen Autoren gefundenen Zellenkörpern oder Zellschläuchen gruppirt hatten.

Rosthorn sagt:

„Die Zellenkörper gehen stellenweise ohne scharfe Grenze in lockeres Fasergewebe über, zumeist verjüngen sie sich gegen eine oder mehrere Seiten hin und treten mit ihren Ausläufern in unzweifelhafter

Beziehung zu den präexistirenden Blutgefäszen."

Neben den Kernen des Endothels der Capillaren fanden sich bei vielen die adventitiellen Spindelzellen in ausgesprochener Wucherung; sodasz die endotheliale Herkunft mit Sicherheit festgestellt werden konnte.

Rosthorn möchte den Ausgangspunkt des Tumors in jene, die Blutgefäsze einscheidenden Lymphräume verlegen und diese Art des Endothelioms daher betrachten als ausgehend von dem sogenannten:

Perithel (Eberth).

Daher hat er es *Endothelioma perivasculare* genannt.

Ob die Entwickelung der Neubildung auch eine *intravasculare* war, wagt er nicht zu entscheiden; einige Abbildungen sprechen für diese Thatsache.

Müller berichtet über ein Präparat aus der pathologischen Anstalt in Straszburg. Das Spirituspräparat stellte eine mehrkammerige kindskopfgrosze Cyste dar; die Auszenfläche war ziemlich glatt aber an vielen Stellen eingerissen und zerfetzt.

Die Dicke der Hauptcyste war verschieden; sie schwankte von einigen Millimetern bis zu 3 c.M. und überall zeigte die Wand einen lamellösen Bau.

Die Innenwand war stellenweise glatt, faltig oder groszhöckerig.

Müller hat an verschiedenen Stellen senkrechte Durchschnitte durch die Wand angefertigt und diese mikroskopisch untersucht.

An der Innenfläche konnte er nur selten niedriges Cylinderepithel mit ovalem Kern an der Basis nachweisen; meistentheils war es verloren gegangen.

Das Epithel machte drüsige Einsenkungen in das unterliegende Bindegewebe; so entstanden Cystchen mit regelmäszigem Cylinderepithel austapezirt.

Weiter fand er in dem faserigen bindegewebigen Stroma kleine cystische Hohlräume von runder oder länglicher Form.

Diese anastomosirten unter einander und bildeten ein zusammenhängendes Röhrensystem.

Alle diese Räume waren mit cubischen epitheloiden Zellen austapezirt, doch niemals war ein solcher Hohlraum vollkommen dicht mit Zellen ausgefüllt.

Die Hohlräume hatten in der Mitte, aus verschiedenen Gegenden der Cystenwand, ungefähr die gleiche Weite, aber die Mächtigkeit des Stromas war eine sehr verscheidene.

Auch sah er hyaline Degeneration des Stromas und der epitheloiden Elemente.

Weiter konnte Müller eine intracanalicüläre Papillenbildung beobachten wie in den Fällen von Marchand und Eckardt. Er sagt: „In sehr vielen Hohlräumen konnte man nämlich sehen, wie an

mehreren Stellen der Peripherie das an dieser Stelle hyalin degenerirte Stroma sich knopfförmig in das Lumen einstülpt, das Epithel vor sich herschiebend."

In dieser Weise entstanden die hyalinen Papillen, die immer mit demselben cubischen Epithel bedeckt waren wie die übrigen Partien des Hohlraums.

An einer anderen Stelle der Cystenwand sah man nichts von einem Röhrensystem, sondern sah man im hyalin degenerirten Stroma unregelmäszige Haufen von Epithelzellen; diese Gebilde durchsetzten die Albuginea an mehreren Stellen vollkommen.

In den Hohlräumen fanden sich oft Blutkörperchen, aber auch im Stroma wurden viele Blutextravasate gefunden.

Ein directer Zusammenhang des oben beschriebenen Röhrensystems mit dem Epithel der Innenfläche der Cyste konnte nirgends nachgewiesen werden; in diesem Falle hatten wir es mit einem Epitheliom zu thun.

Obwohl Müller selbst sagt, dasz es schwer nachzuweisen ist in solch einem zerfetzten Präparate, so will er doch nicht an die Unmöglichkeit davon glauben, denn das wuchernde Epithel, das einerseits Cysten und Zotten hervorgebracht hatte, konnte anderseits auch in die Gefäsze eingebrochen sein.

Die intracanaliculäre Papillenbildung, die niemals in den Fällen von Krebs vorkommt, veranlassen ihn

jedoch dazu, seinen Fall zu den Endotheliomen zu rechnen, aber er läszt es ganz und gar unentschieden, ob es ein Endothelioma lymphaticum oder intravasculare ist.

Voigt beschreibt einen mannsfaustgroszen intraligamentär entwickelten Ovarialtumor, der durch Laparotomie bei einem 16-jährigen Mädchen in der Prochownickschen Frauenklinik entfernt wurde.

Der Tumor war von dem linken Eierstock ausgegangen, das rechte Ovarium war klein und anscheinend normal und wurde der Patientin wegen ihrer Jugend nicht entnommen. Auszerdem hatte man auch nicht an dem frisch aufgeschnittenen Tumor eine bestimmte Diagnose über etwaige Bösartigkeit gestellt. Patientin hat die Operation gut überstanden und ist seitdem besser aufgeblüht und had viel an Gewicht zugenommen. Auch die Menses sind nach der Operation wieder regelmäszig in vierwöchentlichen Pausen wiedergekehrt.

Wir sehen also in diesem Fall einen besonders günstigen Verlauf; Voigt will diese Tumoren auch nicht zu den bösartigen rechnen, aber auf diesem Standpunkt steht er ziemlich allein.

Wir haben auch hier wieder denselben Bau, den wir fast überall in unseren Fällen gefunden haben.

Die Maschen zwischen dem fibrillären Bindegewebe

sind wieder ausgefüllt mit Gewebszellen, die theils geschlängelt in Zellsträngen verlaufen oder in kleinere Haufen oder in drüsenähnliche Bildungen von einander geschieden sind.

Weiter sehen wir zwischen den Bindegewebsfibrillen Spalten und Hohlräume, zum Theil mit zwei oder mehr Zellen ausgefüllt.

An einzelnen kann man noch die Endothelien nachweisen und im Lumen der Spalten noch weiter die Geschwulstzellen, die durch Proliferation der Endothelzellen entstanden sind.

Durch immer weiter gehende Theilung und Vermehrung werden die Spalten ausgefüllt, dann ausgedehnt, das Bindegewebe zwischen den einzelnen Stellen wird verdünnt und so entstehen allmählich die oben beschriebenen Zellstränge und drüsenähnlichen Bildungen. Deutliche Gefäsze sind in dem Tumor nicht nachweisbar gewesen, so dass wir auch beim Betrachten der mikroskopischen Präparate als Ausgangspunkt der Geschwulstbildung, die Endothelien der Lymphgefäsze annehmen müssen.

Pick beschreibt zwei Fälle von Endothelioma Lymphaticum Ovarii aus der Landauschen Klinik.

Der erste Fall betrifft eine 48-jährige O-para mit doppelseitiger Geschwulst, die sich annäherend schnell entwickelt hatte.

Es bestand starker Ascites; der eine Tumor war kindskopfgrosz und der andere Eierstockstumor hühnereigrosz und knollig.

Die Patientin wurde mit Glück ovariotomirt, aber schon nach 8 Wochen traten die Erscheinungen eines Recidives auf.

Eine Probeincision ergab, dass das Peritoneum mit gelblich weiszen, milären bis bohnengroszen Knötchen besetzt war; die Patientin geht noch vor Ablauf eines halben Jahres zu Grunde.

Der zweite Fall handelt über eine 26-jährige O-para mit einseitiger Geschwulst von Mannskopfgrösze; der Tumor wurde entfernt und die Kranke blieb gesund und war es noch nach $1\frac{1}{4}$ Jahr.

Die mikroskopische Untersuchung der gewonnenen Tumoren ergab in beiden Fällen annäherend denselben Befund.

Die Tumoren, solide, glatte knollige und ziemlich derbe Geschwülste zeigen in dem ersten Fall histologisch drei in einander übergehende Typen:

I Zuerst fand er rosenkranzartige Zellketten, parallel verlaufend mit der Faserrichtung des fibrösen Gewebes. Diese Zellketten waren aus kubischen bis cylindrischen Elementen zusammengesetzt und wie Pick sagt: „von typisch epithelialer Form mit geblähtem granulirtem Kern und breitem leicht gekörntem Protoplasmamantel."

Die Zellketten werden dünner und dünner und ziehen sich haarförmig aus und gehen in die normalen Saftkanäle über.

II Weiter fand er drüsenschlauchähnliche Stränge mit deutlichem Lumen oder auch solide Formationen, die nicht zu unterscheiden waren von Adenomen oder Adenocarcinomen.

III Der dritte Typus zeigte sarkomatöse Struktur mit leichter Andeutung von alveolärem Bau.

Die meistens rundlichen epithelialen Zellkörper bilden dicht gedrängte grosze Haufen, die nur durch spärliches faseriges Bindegewebe getrennt sind.

Die Follikel des Eierstocks waren zu Grunde gegangen und das zellreiche Stroma war in derbes fibröses Gewebe umgewandelt.

In dem zweiten Falle Pick's, der nicht so bösartig war, waren nur die ersten zwei Gewebstypen vertreten; Pick will durch diesen Befund die mehr gutartige Natur der Neubildung erklären.

Die Blutgefäsze waren in beiden Fällen unbetheiligt.

Pick beendigt seine werthvolle Arbeit mit der Besprechung der Prognose der Endotheliome des Ovariums, die er als Geschwülste von hoher Malignität bezeichnet. Weiter soll nach Pick das vierte Lebensdecennium prädisponirt sein zu dieser Erkrankung.

Was die Fälle von Mary A. Dixon Jones M. D. (Brooklyn) anbelangt, so sind diese zu finden in „the New York Medical Journal" September 28/1889 unter dem spannenden Titel:" A hitherto undescribed disease of the Ovary; endothelioma changing to angioma and Haematoma".

Sie beschreibt in diesem Aufsatz 12 Fälle von Endothelioma Ovarii und stellt diese Krankheit dar als eine typische, sehr häufig vorkommende, was mit den Meinungen aller anderen Beobachter gegenstreitig ist.

Schon dieser Umstand und weiter noch durch den ganz, von den anderen Autoren, abweichenden Bau der von ihr beschriebenen Neubildungen, verdient dieser Aufsatz gar nicht beachtet zu werden.

Der erste Fall z. B. von Dr. Heitzmann untersucht, ist seiner Meinung nach nicht ganz bestimmt ein Endotheliom; eher ist es ein alveoläres Sarcom.

Ihr zweiter Fall wurde von Waldeyer untersucht und von ihm als Carcinom angedeutet.

Weiter citire ich was Dr. A. Döderlein in Frommels Jahresbericht 1889, über diese Arbeit sagt:

„Referent ist trotz wiederholten Studiums des Aufsatzes nicht im Stande einen Ueberblick über den Inhalt desselben zu geben, in dem besonders einige pathologische-anatomische Ungeheuerlichkeiten, die durch beigebene Zeichnungen nicht klarer werden zeigen, dasz Verfasserin sich auf ein von ihr nicht

beherrschtes Gebiet der Medizin begeben hat."

Wir sind jetzt bei unseren letzten *drei Fällen* angelangt; dieselben sind von AMANN JR.

In seiner Arbeit „Ueber Ovarialsarcome" beschreibt Amann 5 Fälle aus der Münchener Universitäts Frauenklinik. Im 1en und 2en Falle sind in der Geschwulst die Gefäsze präkapillaren Ranges fast an keiner Stelle normal, die Endothelien sind unverändert, dagegen ist die Adventitia in eine unregelmäszig angeordnete Masse neoplastischer Zellen verwandelt.

Im 3en & 4en Falle zeigen die Blutcapillaren, im 5en Falle die Lymphbahnen Proliferationsvorgänge der Endothelien; wir haben unter Amann's Fälle also: *zwei Fälle von Endothelioma intravasculare* und *einen Fall von Endothelioma lymphaticum* (Ovarii).

Besprechen wir hintereinander die verschiedenen Fälle und fangen wir zuerst an mit dem 1en Endotheliom intravasculare.

Eine doppelseitige kindskopfgrosze höckerige und solide Ovarialgeschwulst wurde bei einer 48-jährigen Frau, XI para per Laparotomie entfernt. Der Tumor hatte eine mäszige Menge Ascites und starke Schmerzen verursacht, war nicht verwachsen.

Beide Geschwülste wurden entfernt, worauf die Heilung ungestört verlief.

Auf Durchschnitt der Neubildungen finden sich

mehrfache kleine cystische Hohlräume mit serösem Inhalt gefüllt und in einer schwammartigen Geschwulstmasse eingelagert.

Mikroskopisch sehen wir wieder den bekannten alveolären Bau n.l. Gruppen von unregelmäszig geformten Zellen, welche gegen die Umgebung scharf abgegrenzt sind.

Die Zellen sind bald spindelförmig, bald rund und sind wieder in Form feinster Röhren angeordnet, also sagt Amann: „in Mitte der meist rundlichen, durcheinander gewundenen Zellstränge findet sich nicht selten ein spaltförmiger oder auch rundlicher Hohlraum, der dann als Inhalt Leucocythen oder sich abbrückelnde Geschwulstzellen zeigt."

Mit diesen Zellconglomeraten communiciren wieder direct Zellenzüge in Form von einfachen Zellreihen oder unregelmäszigen Zellanhäufungen zwischen die Bindegewebsspalten hinein; die Zellform in diesen einfachen Zellreihen ist meist spindelig.

Ferner findet man die neoplastischen Zellen in Form feinster Röhre, wobei die eine Seite mehr polygonale Zellen, die andere Seite mehr Spindelzellen zeigt, so dass man an ein Gefässrohr erinnert wird, dessen Wandelemente sich geändert haben.

Weitere Befunde zeigen nun auch thatsächlich, dasz die Blutcapillaren bedeutende Proliferationsvorgänge an ihren Wandelementen zeigen, so dass Zell-

conglomerate daraus entstehen, die vollkommen den Zellen in den soliden Zellsträngen gleichen.

Rothe Blutkörperchen finden sich als Inhalt der in Proliferation begriffenen Endothelschläuche.

Mit der grösszten Wahrscheinlichkeit ist diese Geschwulst also aus den Endothelien der Blutcapillaren ausgegangen.

Der 2^{e} *Fall* betrifft eine Eierstocksgeschwulst, die in eine linksseitige Inguinalhernie verlagert war.

(Uebereinstimmung mit Marchand's 2^{em} Fall.)

Die Patientin war eine 25-jährige I gravida (im 4 Monate), der schmerzhafte höckerige Tumor wurde ihr entfernt und Heilung trat ein.

Das entfernte Ovarium ist fast kleinbirnengrosz und auf Durchschnitt auffallend weich und blutreich.

Das Gewebe besteht hauptsächlich aus graurothen bröcklichen Massen; von Ovarialgewebe ist nichts mehr zu sehen und die Untersuchung wurde auch sehr erschwert durch die vielen und groszen Rundzellenansammlungen.

Die Veränderung der Gefäszwände treten besonders deutlich hervor; fast regelmäszig treten direct, an die Interna der Gefäsze sich anschlieszend, Anhäufungen mehr spindelig gestalteter Zellen auf.

Amann sagt: „an den meisten Gefäszen scheint

aber die Interna selbst der Ausgangspunkt der Proliferation zu sein."

Das Endothelioma lymphaticum Amann's entstammt einem 7-jährigen Kind, bei welchem von Winckel die Probelaparotomie wegen eines sehr groszen, das ganze Becken ausfüllenden, Tumors gemacht hat.

Wegen Adhäsionen und Metastasen wurde das Abdomen wieder geschlossen; das Kind starb nach einigen Tagen. Der Tumor bestand aus grauweiszen blutigen Massen, in welchen kleine Cysten mit klarer Flüssigkeit eingelagert waren. Die mikroskopische Untersuchung zeigte einen alveolären Bau der neoplastischen Zellen; diese fallen besonders durch ihre Grösze auf und sind spindelförmig bis keulenförmig oder polygonal.

Häufig erkennt man Riesenzellen mit mehreren Kernen; diese gehen unmittelbar in das umgebende Bindegewebe hinein aber sehr unregelmäszig.

Von bedeutender Wichtigkeit für den Ausgangspunkt dieser neoplastischen Zellen ist der Umstand, „dasz sie mehrfach als Begrenzung schlittförmiger oder rundlicher Hohlräume auftreten, deren Lumen dann gewöhnlich Leukocythen, Detritusmassen oder abgestorbene Geschwulstzellen als Inhalt zeigt."

Entsprechend der Lage dieser Gebilde zu dem

Bindegewebe und zu den Gefäszen müssen wir annehmen, dasz es sich um Lymphräume handelt, und da weiter nichts von den Endothelien dieser Räume zu sehen ist, dasz die Endothelien der Lymphgefäsze sich in der vorerwähnten Weise verändert haben.

Ebenso wie von Velits macht auch Amann aufmerksam auf die sehr innige Verbindung der neoplastischen Zellen mit dem umgebenden Bindegewebe.

III.

DAS KLINISCHE VERHALTEN DIESER KRANKHEIT.

Bei dem Vergleich unseres Falles mit den in der Literatur beschriebenen Fällen, ist charakteristisch für unseren Fall die feste Beschaffenheit des Tumors, der sofort beim Durchschneiden geknirscht und als fibröses Gewebe imponirt hat.

In den anderen Fällen erwähnen die Autoren, dasz das Gewebe der betreffenden Tumoren im Innern weich und brüchig ist oder von markartiger Consistenz, während an anderen Stellen ein derbes Bindegewebe zu finden ist. Diese Weichheit und Brüchigkeit der Gewebe haben wir nicht in unserem Fall nachweisen können; vielleicht ist die Ursache zu suchen in dem Umstand, dasz die Krankheit bei unserer Patientin noch nicht so lange bestand und die bekannten Degerationsvorgänge noch nicht Platz gegriffen hatten.

Ueber das *klinische Verhalten* der Endothelgeschwülste des Eierstocks sind die Angaben der Autoren leider oft mangelhaft.

Was die *Aetiologie* dieser Geschwulstform betrifft, so hat man diese zu versuchen erklärt durch eine Reizungserscheinung, welche die Wucherung der Endothelien zur Folge hat.

Nach Leopold wird sie hervorgerufen durch die Stauung der Lymphe infolge der Stieldrehung des Tumors.

Andere haben die Hypothese aufgestellt, dasz die Ursache der Wucherung der Blutgefäszendothelien, in dem Blute selbst zu finden sei und nehmen also eine hematogene Ursache als aetiologisches Moment an.

Vom klinischen Standpunkt müssen wir diese Tumoren entschieden für maligne erklären und je jünger die betreffende Person ist, je ungünstiger soll man die Prognose stellen.

Gleich wie die Sarcome bei jugendlichen Individuen, so wachsen auch diese Tumoren sehr schnell und verursachen hier eher Metastasen als bei älteren Patientinnen.

Es scheint, dasz im jugendlichen *Alter*, wo die Organe besser genährt werden als bei älteren Individuen, wo die Gewebe mehr torpide und der Fluctus ein geringerer ist, eine gewisse Disposition dazu besteht.

Unter 17 Fällen sind 6 Mal Frauen zwischen 40-50 J. betroffen; dieses Alter ist also prädisponirt.

Bei den übrigen 11 handelt es sich um 3 Frauen

zwischen 20-30 Jahren, während je 2 Fälle unter 10 J., zwischen 10-20 J. und über 50 J. vorkommen; von 2 ist das Alter unbekannt.

Der Procesz war 13 Mal *einseitig*, 3 mal *doppelseitig*; in einem Fall ist es nicht angegeben (16), doch wurde von Amann Jr. mitgetheilt, dasz das ganze Abdomen von einem Tumor ausgefüllt sei.

Zwei Mal (11,17) war der Tumor *intraligamentär* entwickelt.

Starke Blutungen treffen wir in 3 Fällen an (5, 6, 11), *Ascites* bestand in 2 Fällen (12, 14) der 3 doppelseitigen während *Verwachsungen* und *Adhäsionen* in 7 Fällen (4, 7, 8, 10, 13, 16, 17) und *Metastasen* in 4 Fällen (2, 4, 12, 16) gefunden wurden.

In 16 Fällen wurde operirt, 2 Mal wurde Probelaparotomie gemacht, 2 Mal Herniotomie und 12 Mal Ovariotomie (8 Mal einseitig, 4 Mal doppelseitig). Von den 16 Operirten sind während oder kurz nach der Operation gestorben 5 (4, 6, 7, 8, 16), innerhalb einem halben Jahr 1 (12) durch Recidive, während von den übrigen 10, einige längere Zeit gesund geblieben sind und andere dauernd geheilt wurden.

Letzteres ist schwierig zu sagen, weil darüber noch wenig Angaben über grössern Zeitraum vorliegen.

Die *Prognose* im jugendlichen Alter ist sehr schlecht, was aus unserer Tabelle auch sehr deutlich hervorgeht.

Von den 4 Fällen unter 20 J. sind 3 gestorben, wovon 2 unter 10 J.

Im Fall 1 ist das Kind nur ein halbes Jahr krank gewesen und im Fall 16 stirbt das Kind einige Tage nach der Laparotomie und stellte sich heraus, dasz das ganze Abdomen mit Metastasen ausgefüllt war.

Fall 4 wurde probelaparotomirt und zeigte sich inoperabel wegen der Verwachsungen und Metastasen; nach 9 Tagen trat Exitus ein.

Nur Fall 11 von Voigt (bei einem 16 jährigen Mädchen) wurde mit gutem Erfolg operirt und war die Patientin nach 1½ Jahre noch gesund.

In unserem Fall war der Tumor intraligamentär entwickelt wie bei Voigt und hatte auch keine Erscheinungen von Peritonitis ergeben wie aus der Krankengeschichte hervorgeht.

In Betreff der *intraligamentären Entwickelung* dieser Tumoren schlieszt sich Voigt der Meinung *Freund's* an, der behauptet, dasz die Entwickelung solcher intraligamentären Tumoren auf einem Entwickelungsfehler beruht.

Nur wenn das Ovarium primär intraligamentär liegt, kommt es zu dieser Art des Wachsthums.

Spiegelberg und Kaltenbach suchen die Ursache des intraligamentären Sitzes in etwas anderem. Voigt sagt: „Spiegelberg nimmt bei einem derartigen Verhalten einer Eierstocksgeschwulst ein Hineinwuchern

derselben zwischen die beiden Blätter des Ligamentum latum und ein Auseinanderdrängen derselben an.

KALTENBACH ist der Ansicht, dasz die Stielung eines Ovarialtumors unterbleibt und derselbe eine Wachsthumsrichtung nach dem Hilus des Eierstocks hineinschlägt, wenn der Widerstand entweder auf Seiten der Peritonealhöhle, nach der eigentlich das Wachsthum stattfinden müszte, infolge perimetritischer Pseudomembranen oder am Fundus infolge pathologischer Insertion, vermehrt ist."

Wir sehen, dasz die Ovarialendotheliome ausgedehnte Verwachsungen eingehen, von Ascites öfter begleitet sind, Metastasen bilden und recidiviren können, also unstreitig malignen Charakter haben.

Die *Therapie* ergibt sich natürlich von selbst und besteht in einer radicalen Entfernung, wo möglich, der ganzen Neubildung.

In unserem Fall wurde eine rechtseitige Ovariotomie vorgenommen.

Bis jetzt ($\frac{1}{2}$ J. nach der Operation) geht es der Frau gut.

IV.

TABELLE DER BIS JETZT BEKANNTEN FÄLLE VON ENDOTHELIOMA OVARII.

IV.

TABELLE der bis jetzt bekannten Fälle von **Endothelio**
Operation, des weiteren Krankheitsverlaufes, event

	Fälle von:	Alter.	Beschwerden.	Operat
1.	Leopold 11 Bnd. VI S. 249.	8 Jahre.	Das Mädchen war circa $^1/_2$ Jahr krank.	
2.	Marchand 10 S. 47.	48 „		Ovariot dupl
3.	„	60 „	Patientin hatte einen Tumor i/e rechten Leistenbruch; Tumor war angeboren und langsam gewachsen; bei der Periode Anschwellung des Tumors.	Herniot dextr
4.	Olshausen 6 S. 78.	16 „	Das Mädchen war sehr abgemagert.	Probel ratom
5.	Flaischlen 13 Bnd. 7 S. 449.	?	Patientin war sehr elend geworden durch viele unregelmäszige Blutungen; hatte auch abortirt.	Ovariot
6.	Eckardt 13 Bnd. 16 S. 344.	46 „	Patientin hatte starke Blutungen.	Ovariot dupl
7.	Pomorski 13 Bnd. 18 S. 92.	49 „	Patientin war früher immer gesund gewesen; klagte jetzt über Schmerzen i/d rechten Seite; fieberte stark und war kahecktisch.	Ovariot dextr
8.	Von Velits 13 Bnd. 18 S. 106.	24 „	Patientin gibt an, dasz Sie den Tumor schon 9 Jahre hat; ist immer gewachsen. Patientin hatte Dyspnoë.	Ovariot sinistr

E. l. = Endothelioma lymphaticum.
E. iv. = » intravasculare.

...arii mit Berücksichtigung des Alters, der Beschwerden und ... Todesursache und der mikroskopischen Diagnose.

...Krankheitsverlauf.	Anmerkungen.	Diagnose.
...ot unoperirt an Marasmus.	Der Tumor war linksseitig.	E. l.
...fand sich b/d Operation ...ne Metastase a/e Fim... ...rienende; Patientin bleibt ... Jahre gesund.	Der Tumor war doppelseitig; nach $2^1/_2$ Jahre tot; metastatisches Leiden der Wirbelsäule oder des Rückenmarks.	E. l.
...entin ist gut geheilt.	Der Tumor war rechtsseitig.	E. l.
...ch 9 Tagen gestorben ...n Marasmus.	Der Tumor war einseitig, inoperabel wegen der Verwachsungen und zeigte Metastasen in Leber und retroperitonealen Drüsen.	E. iv.
...ch 9 Monaten noch gesund.	Das andere Ovarium war gesund. Der Tumor war einseitig; bestand aus einem Dermoïd mit 4 kleineren Cysten.	E. l.
...ch 4 Tagen tot; Todes... ...rsache unbekannt.	Der Tumor war linksseitig. Operation verlief glatt, das rechte Ovarium war vergröszert und sehr verändert.	E. iv.
...ch 3 Tagen gestorben an ...itriger Peritonitis.	Der Tumor war rechtsseitig; war verwachsen mit Darm wodurch beim Operiren Perforation entstand; war ein malignes degenerirtes Dermoïd.	E. l.
...hrend der Operation ge... ...torben an Erschöpfung.	Der Tumor war linksseitig; stark verwachsen mit den Nachbarorganen.	E. l.

	Fälle von:	Alter.	Beschwerden.	Opera
9.	Rosthorn 11 Bnd. 41 S. 328.	48 Jahre.		Ovario dext
10.	Müller 11 Bnd. 42 S. 408.	7 „		Ovario
11.	Voigt 11 Bnd. 47 S. 560.	16 „	Patientin ist chlorotica und leidet an starken Blutungen; der Tumor hat angefangen sich zu entwickeln als P. 14 J. alt war.	Ovario sinis
12.	Pick 14.	48 „	Der Tumor hatte sich schnell entwickelt; es bestand starker Ascites; Urinbeschwerden.	Ovario dupl
13.	„	26 „	Patientin klagte über ziehende Schmerzen im Unterleib.	Ovario sinist
14.	Amann Jr. 11 Bnd. 46 S. 491.	48 „	Der Tumor hatte Ascites und starke Schmerzen verursacht.	Ovario dupl
15.	„	25 „	Patientin ist I gravida (im 4 Monate); beim Heben hatte P. starken Schmerz gehabt i/d linken Inguinalgegend. In einem Hernia inguinalis sinistra fand sich ein schmerzhafter Tumor.	Herniot sinist
16.	„	7 „	Das ganze Abdomen war mit einem Tumor ausgefüllt.	Laparot (Prob
17.	Unser Fall	52 „	Seit einem $^1/_2$ J. bemerkt P. dasz der Leib auf der rechten Seite dicker wird; stechende Schmerzen im Leib, ausstrahlend in das rechte Bein.	Ovariot dextr

Krankheitsverlauf.	Anmerkungen.	Diagnose.
eration verlief glatt.	Der Tumor war rechtsseitig und wurde als Fibrom diagnosticirt.	E. l.
	Der Tumor war einseitig; das Präparat zeigte Andeutungen früherer Adhäsionen.	E. ?
ientin hat sich sehr erolt: $^1/_2$ J. post Operatinem sind die Menses in ittlerer Stärke aufgetreen und regelmäszig. Nach $^1/_4$ J. noch gesund.	Der Tumor war einseitig; intraligamentair entweckelt. Das rechte Ovarium war nicht vergröszert und wurde der Patientin gelassen.	E. l.
ration war gut gelungen; ach 8 Wochen kam Redidiv; Probelaparotomie, eigte Knötchen im Perineum; nach $^1/_2$ J. tot. h $1^1/_4$ J. noch gesund.	Der Tumor war doppelseitig.	E. l.
Heilung verlief ungeört.	Der Tumor war einseitig; hatte nur einige leicht zu lösende Adhäsionen. Das rechte Ovarium war nicht vergröszert.	E. l.
	Der Tumor war doppelseitig.	E. iv.
Heilung ging langsam n Statten.	Der Tumor war einseitig.	E. iv.
h einigen Tagen tot.	Der Tumor zeigte viele Adhäsionen, viele Metastasen im Abdomen.	E. l.
h $^1/_2$ J. noch gesund.	Der Tumor war einseitig, intraligamentär entwickelt, zeigte Adhäsionen.	E. l.

V.

BENUTZTE LITERATUR.

1. Dr. Johannes Orth, Lehrbuch der speciellen Pathologischen Anatomie (2er Band, 3e Lieferung).
2. Pozzi, Lehrbuch der klinischen und operativen Gynäkologie (3te Band).
3. Dr. Ernst Ziegler, Lehrbuch der speciellen Pathologischen Anatomie.
4. Dr. Philipp Stöhr, Lehrbuch der Histologie.
5. Dr. C. von Kahlden, Technik der histologischen Untersuchung pathologisch-anatomischer Präparate.
6. Dr. Robert Olshausen, Die Krankheiten der Ovarien.
7. F. v. Winckel, Lehrbuch der Frauenkrankheiten.
8. Dr. Med. Heinrich Fritsch, Die Krankheiten der Frauen.
9. Frommel's Jahresbericht über die Fortschritte auf dem Gebiete der Geburtshülfe und Gynäkologie. Band I (1887), Band III (1889), Band IV (1890), Band VI (1892), Band VIII (1894).

10. Dr. Felix Marchand, Beiträge zur Kenntnisz der Ovarien-Tumoren.
11. Archiv für Gynäkologie, Band VI, Band 41, 42, 46 & 47.
12. The New-York Medical Journal, September 28, 1889.
13. Zeitschrift für Geburtshülfe und Gynäkologie, Band VII, Band 16, 18.
14. Berliner Klinische Wochenschrift 1894 N°. 45, 46.

VI.

NOTIZ.

Im Centralblatt für Gynäkologie N°. 44 Sonnabend 31 October 1896 Seite 1118 finden wir ein Referat über einen Fall von Endothelioma Ovarii von KÖTSCHAU (Köln), das ich vollständigkeitshalber hier folgen lasse.

Kötschau (Köln).

Ueber Endothelioma ovarii.

Vortr. bespricht einen von ihm Mitte Juni 1896 operirten Fall von Endotheliom beider Ovarien bei einer 54 jährigen IIIp, stark abgemagerten Pat., welche seit August 1895 über zunehmende Leibschmerzen, Erbrechen klagte. Die radikale Exstirpation der Tumoren war nicht schwierig, der Verlauf post Operationem ohne Störung, Fieber und Schmerzen.

Am 9 Juli 1896 wurde die Pat. bei leidlichem Befinden entlassen, kam jedoch Ende Juli mit der Klage erneuter Anschwellung des Leibes wieder, welche innerhalb weniger Tage so stark wurde, dass der heftigen Athembeschwerden wegen, Punctio ab-

dominis nöthig wurde, die nach weiteren 8 Tagen wiederholt werden musste.

Wenige Tage nach der 2. Punktion trat der Exitus ein.

Der Verlauf war also ein ungemein bösartiger und schneller, für Sarkome gewissermassen charakteristischer.

Makroskopisch bieten der über mannskopfgrosze linke und der kindskopfgrosze rechte Tumor wenig Auffallendes; der Inhalt besteht aus zahlreichen Detritusmassen; es finden sich uni- und multilokuläre Cysten, nirgends Follikel, nirgends normales Bindegewebe.

Die Tumoren haben die Form und Gestalt des Ovariums, die ja bei Sarkomen meist bestehen bleibt, beibehalten.

Mikroskopisch lassen sich schrittweise die Uebergänge des Bindegewebes in epithelartige Zellen einerseits und in die diffuse Wucherung der Endothelien der lymphatischen Spalträume im Bindegewebe anderseits, nachweisen.

Der das ganze Ovarium verändernde Tumor besteht aus nicht mehr normalem, keine Follikel enthaltendem bindegewebigem Stroma mit zahlreichen kapillären Wucherungen der Endothelien und aus einer massenhaften Anhäufung von epithelialen Zellen, welche sich in der Form der so unendlich verschiedenen Zellschläuche gruppiren.

Auffallend ist bei dem Präparat das Fehlen von Blutkörperchen oder Resten dieser, in den Zellschläuchen.

Vortr. glaubt trotz der wiederholten warmen Befürwortung der Operation von anderen Seiten sich in den Fällen, wo starke Kachexie besteht, wie im vorliegenden Falle, gegen eine solche aussprechen zu müssen, da die Erleichterung eine so kurze, um sich mit der Schwere des Eingriffes rechtfertigen zu lassen.

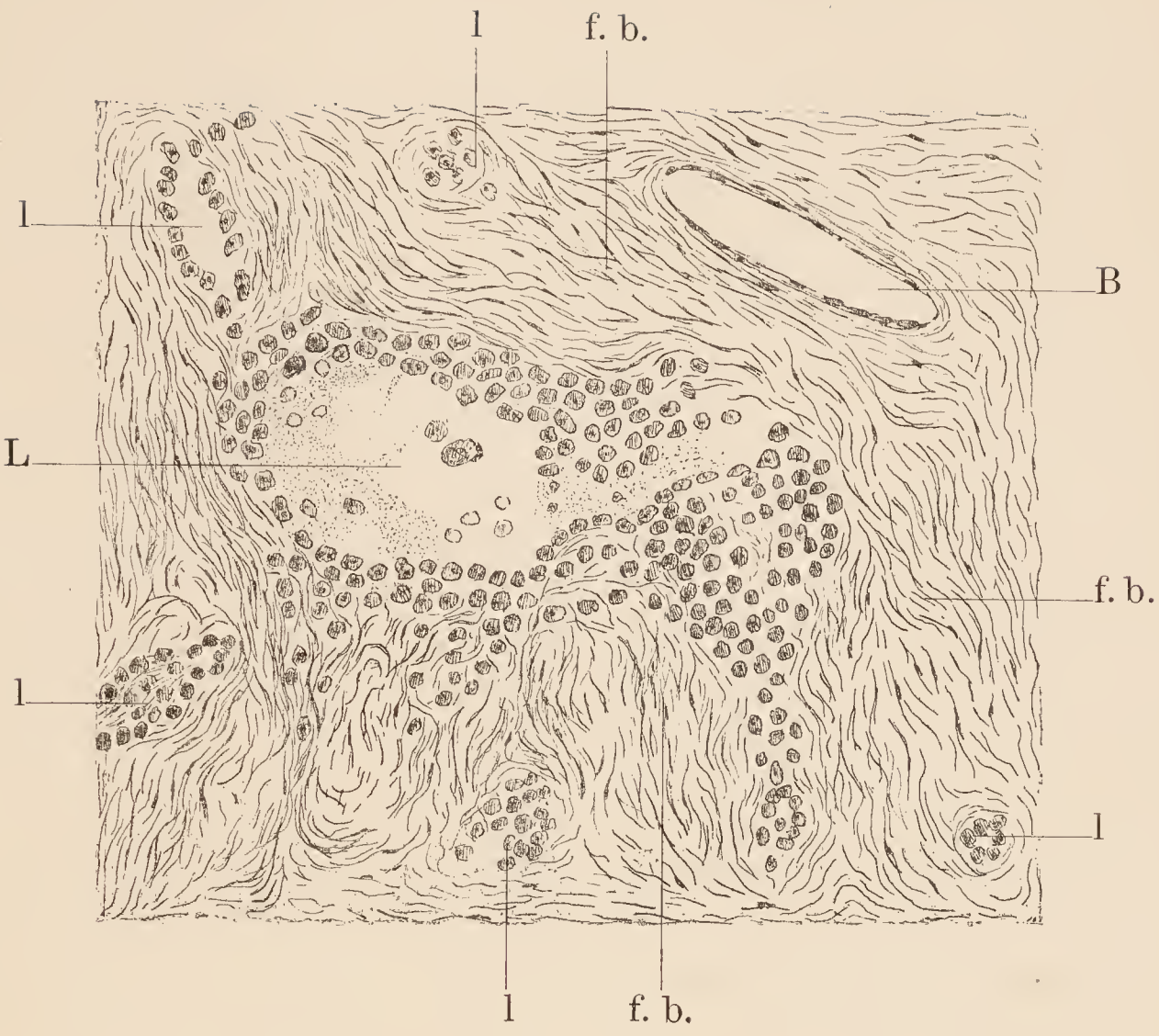

Erklärung der Abbildung.

Sagital Schnitt durch den festen Geschwulstknoten.

Starke Vergröszerung.

l = Lymphspalten mit mehreren gequollenen Endothelzellen.

L = Groszes dilatirtes Lymphgefäsz mit Endothelienwucherung; die Endothelzellen dringen sich in das umgebende Gewebe vor. In der Mitte weisze Blutkörperchen und Detritus Massen.

B = Normales Blutgefäsz.

f. b. = Fibrilläres Bindegewebe.

ENDOTHELIOMA OVARII.
G. F. GUFFROY.

Zincographie.
F. van Rossen.

554